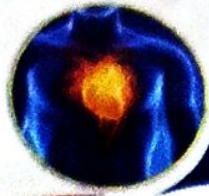

بورده (دكتوراه) امراض القلب  
بورده (دكتوراه) الامراض الباطنية والصدريه  
بكلوريوس طب وجراحة عامة  
FICMS(CARD) . FICMS(MED) . M.B.CH.B  
اختصاص امراض القلب  
قسمرة القلب التشخيصية والعلاجية  
اختصاص الامراض الباطنية والصدريه



الدكتور  
احمد شنين علي الحجاج

Sunday, January 29, 2023

سنه 54

عبد الغفار نوري طالب

Rx:

1- Empiget M tab. 12.5/1000 m 1 X 2 1-0-1 Cont.

الدكتور  
احمد شنين علي الحجاج  
اختصاص دقيق امراض القلب  
والنحاض القسطاري



1/29

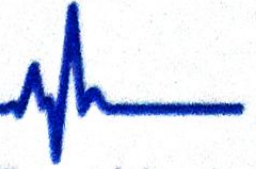
07818788433

رقم التسجيل بهيئة 21141 بتاريخ 1993/8/10

الناصرية - مقابل مستشفى الامل الاهلي

# مختبر الدرة التخصصي للتحاليل المرضية

ALDURRA SPECIALIZED MAIN LABORATORY



الدكتور الاختصاص احمد شنين علي المحترم

اسم الطبيب:

العمر:

اسم المريض:

عبد الغفار نوري

| Test  | Result | Normal value   |
|---|--------|--|
| HbA1c   | 12.5   | Non diabetic = (4.5 - 6.5) %<br>Good control = (6.6 - 7.0) %<br>Fair control = (7.1 - 9.0) %<br>Poor control = more than 9.0 % |
| R. Blood sugar  | 250    | 75 - 140 mg/dL   |
| Blood Urea  | 40     | 20- 45 mg/dL   |
| S.Creatinine  | 1.1    | 0.7 - 1.4 mg/dL  |
| <p>CRP = MG/L N.V = (1-10)<br/>HsCRP = MG/L N.V = (0.1-1)</p> |        |  |
| ESR   |        | <20  |
| S.Troponin  |        |  |
| TSH   | 0.78   | 0.38- 4.31   |


January 29, 2023

موبايل : ٠٧٨٠٠٩٠٠٤٢٣/٠٧٨١٦١٠٠٩١٧

العنوان : مطعم كباب ذي فار سا بقا صيدلية الدرة حاليا

ALDURRA





الطبيب الاختصاص احمد شنين علي المحترم

اسم الطبيب:

العمر:

عبد الغفار نوري

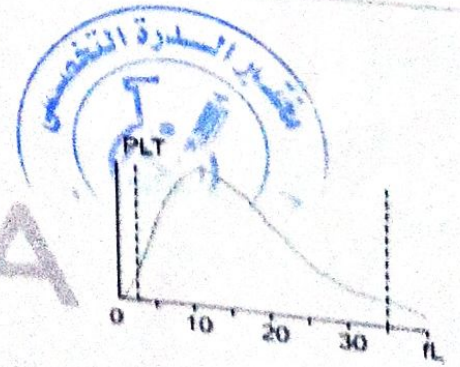
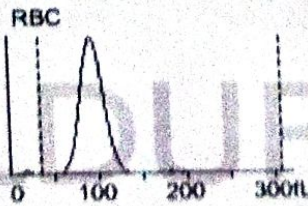
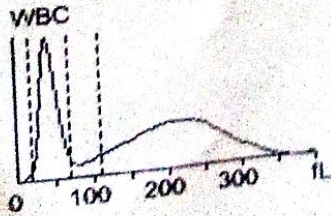
اسم المريض:

| Parameter | Result  | Ref. Range  | Unit                |
|-----------|---------|-------------|---------------------|
| 1 WBC     | 11.29 ↑ | 3.50-9.50   | 10 <sup>3</sup> /uL |
| 2 Lym%    | 31.3    | 20.0-50.0   | %                   |
| 3 Gran%   | 63.7    | 40.0-75.0   | %                   |
| 4 Mid%    | 5.0     | 3.0-10.0    | %                   |
| 5 Lym#    | 3.53 ↑  | 1.10-3.20   | 10 <sup>3</sup> /uL |
| 6 Gran#   | 7.20 ↑  | 1.80-6.30   | 10 <sup>3</sup> /uL |
| 7 Mid#    | 0.56    | 0.10-0.60   | 10 <sup>3</sup> /uL |
| 8 RBC     | 5.27    | 3.80-5.80   | 10 <sup>6</sup> /uL |
| 9 HGB     | 15.3    | 11.5-17.5   | g/dL                |
| 10 HCT    | 46.1    | 35.0-50.0   | %                   |
| 11 MCV    | 87.5    | 82.0-100.0  | fL                  |
| 12 MCH    | 29.0    | 27.0-34.0   | pg                  |
| 13 MCHC   | 33.1    | 31.6-35.4   | g/dL                |
| 14 RDW-CV | 12.2    | 11.5-14.5   | %                   |
| 15 RDW-SD | 38.4    | 35.0-56.0   | fL                  |
| 16 PLT    | 228     | 125-350     | 10 <sup>3</sup> /uL |
| 17 MPV    | 12.0    | 6.5-12.0    | fL                  |
| 18 PDW    | 15.5    | 9.0-17.0    | fL                  |
| 19 PCT    | 0.274   | 0.108-0.282 | %                   |
| 20 P-LCR  | 42.4    | 11.0-45.0   | %                   |
| 21 P-LCC  | 97 ↑    | 30-90       | 10 <sup>9</sup> /L  |

WBC Message

RBC Message

PLT Message



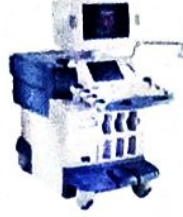January 29, 2023

موبايل : ٠٧٨١٦١٠٠٩١٧ / ٠٧٨٠٠٩٠٠٤٢٢٣

العنوان : مطعم كebab ذي قار سا بقا صيدلية الدرة حاليا

Doctor  
Ahmed Shnyain Ali AL-Hijaj  
Interventional Cardiologist  
Internist  
F.I.C.M.S (Cardiology)  
F.I.C.M.S (Medicine)  
M.B.CH.B.

تقرير فحص القلب بواسطة جهاز الايكو  
Echocardiographic Report



الدكتور  
احمد شنين علي الحجاج

بورده (دكتوراه) امراض القلب  
بورده (دكتوراه) الامراض الباطنية والصدريه  
بكلوريوس طب وجراحة عامه  
اختصاص امراض القلب  
قسطرة القلب التشخيصية والعلاجية  
اختصاص الامراض الباطنية والصدريه

العمر : 54 سنه

التاريخ : Sunday, January 29, 2023

اسم المريض : عبد الغفار نوري طالب

الجنس : ذكر

NORMAL SIZE CARDIAC CHAMBERS

SEPTAL WALL HYPOKINESIA

FAIR LV SYSTOLIC FUNCTION EF =55%

DIASTOLIC DYSFUNCTION GRADE I

MILD MR

NORMAL PERICARDIUM

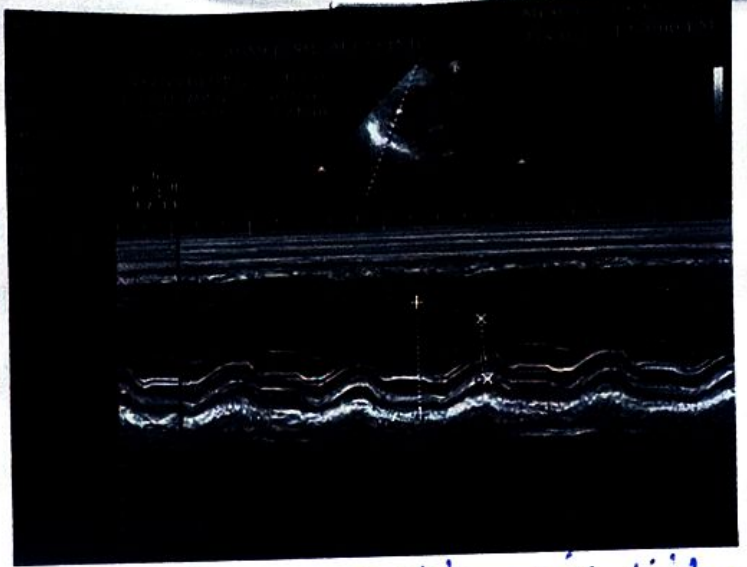
NO PERICARDIAL EFFUSION

CONCLUSION : IHD WITH PRESERVED LV FUNCTION

07818788433

الناصرية - مقابل مستشفى الامل الاهلي

طبة جاهز الايكو  
Doctor  
Ahmed Shnyain Ali AL-Hijaj Echocardiologist  
Interventional Cardiologist  
Internist  
F.I.C.M.S (Cardiology)  
F.I.C.M.S (Medicine)  
M.B.CH.B.



العمر : 54 سنة  
التاريخ : Sunday, January 29, 2023

عبد الله نوري طالب  
2023/1/29

NORMAL SIZE CARDIAC CHAMBERS

SEPTAL WALL HYPOKINESIA

FAIR LV SYSTOLIC FUNCTION EF =55%

DIASTOLIC DYSFUNCTION GRADE I

MILD MR

NORMAL PERICARDIUM

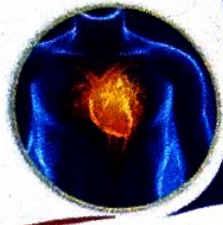
NO PERICARDIAL EFFUSION

CONCLUSION : IHD WITH PRESERVED LV FUNCTION

07818788433

الناصرية - مقابل مستشفى الامل الاهلي

بورد (دكتوراه) امراض القلب  
بورد (دكتوراه) الامراض الباطنية والصدريه  
بكلوريوس طب وجراحة عامه  
FICMS(CARD) . FICMS(MED) . M.B.CH.B  
اختصاص امراض القلب  
قسطرة القلب التشخيصية والعلاجية  
اختصاص الامراض الباطنية والصدريه



الدكتور  
احمد شنين علي الحجاج

1/29/2023

54 سنه

عبد الغفار نوري طالب

Rx:

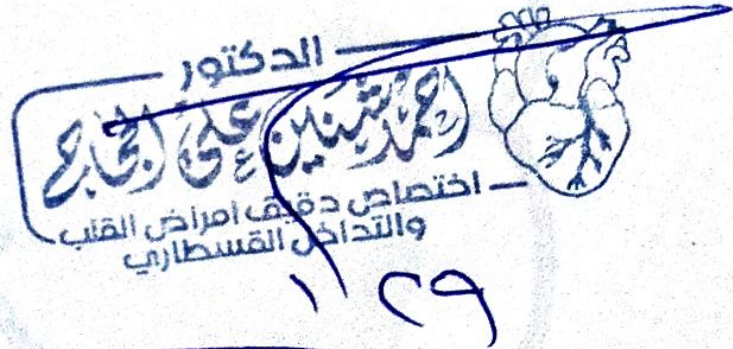DM ,HT

MULTIPLE INTERVENSION WITH CABG

RECNT ANGIO ISR WITH PATENT GRAFTS

ECG= NORMAL

ECHO= IHD EF 55%



يدخل مركز الناصريه للقلب يوم 2023-2-14 ويحضر للقسطره في اليوم التالي

coronary angio with PTCA of LAD LESION

رقم التسجيل ببغداد 21141 بتاريخ 1993/8/10

07818788433

الناصرية - مقابل مستشفى الامل الاهلي